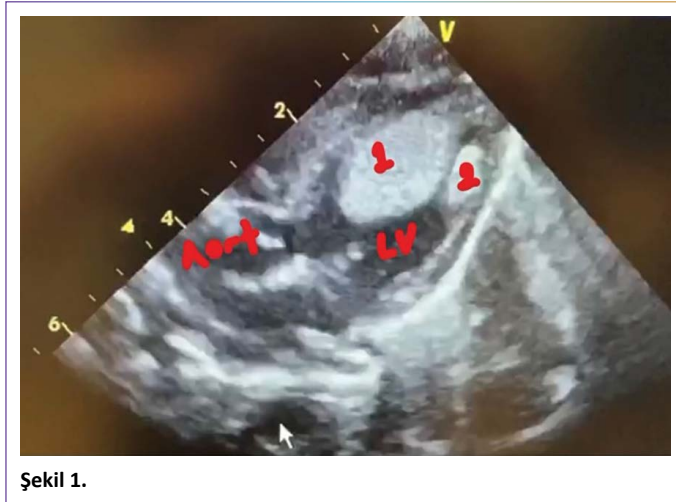


Huge rhabdomyoma attached to the apex of the left ventricle

Sol ventrikül apeksine yapışmış büyük rabdomiyom

 Taliha Öner,  Fatih Özdemir,  Mehmet Dedemoğlu,  Can Vuran,  Mehmet Karacan

Department of Pediatrics, University of Health Sciences, Ümraniye Training and Research Hospital, İstanbul, Turkey



Şekil 1.

1 günlük 2800 gram doğmuş, fetal dönemden itibaren rabdomiyom tanısı ile takipli hasta idi. Postnatal ekokardiyografisinde sol ventrikül içerisinde apekse yapışan çok büyük rabdomiyomu ve sol ventrikül serbest duvara yapışmış küçük rabdomiyomu mevcuttu. Hastanın rabdomiyomu cerrahi olarak çıkarıldı. Operasyon sonrası 1. günde ventilatör desteğinden çıkarılan hasta 3. gün servise indirildi ve 5. günde taburcu edildi.

Cite this article as: Öner T, Özdemir F, Dedemoğlu M, Vuran C, Karacan M. Huge rhabdomyoma attached to the apex of the left ventricle. Jour Umraniye Pediatr 2021;1(1):28.

ORCID ID

T.Ö.: 0000-0002-3581-8510; F.Ö.: 0000-0002-0409-3588; M.D.: 0000-0002-5532-4307; C.V.: 0000-0002-8790-6205; M.K.: 0000-0002-4375-2881

Sağlık Bilimleri Üniversitesi Ümraniye Eğitim ve Araştırma Hastanesi, Çocuk Sağlığı ve Hastalıkları Kliniği, İstanbul, Türkiye

Received (Başvuru tarihi): 25.12.2020 **Accepted (Kabul tarihi):** 25.12.2020 **Online (Online yayınlanma tarihi):** 15.01.2021

Correspondence (İletişim): Dr. Taliha Öner. Sağlık Bilimleri Üniversitesi, Ümraniye Eğitim ve Araştırma Hastanesi, Çocuk Sağlığı ve Hastalıkları Kliniği, İstanbul, Türkiye.

Phone (Tel): +90 505 657 65 35 **e-mail (e-posta):** talihaoner@yahoo.com

© Copyright 2021 by Istanbul Provincial Directorate of Health - Available online at www.umraniyepediatri.com